Lane Medical Library

Drei Fälle

von

Laryngitis crouposa

bei Erwachsenen.

Inaugural-Dissertation

zur

Erlangung der Doktorwürde

in der

gesamten Medizin

einer

Hohen medizinischen Fakultät

der

Kgl. Bayr. Ludwig-Maximilians-Universität zu München

vorgelegt von

Karl Fauth

aus Gersweiler a. d. Saar.

München 1898.

Kgl. Hofbuchdruckerei Kastner & Lossen, München.

Drei Fälle

von

Laryngitis crouposa

bei Erwachsenen.

Inaugural-Dissertation

zur

Erlangung der Doktorwürde

in der

gesamten Medizin

einer

Hohen medizinischen Fakultät

der

Kgl. Bayr. Ludwig-Maximilians-Universität zu München

vorgelegt von

Karl Fauth

aus Gersweiler a. d. Saar.

München 1898.

Kgl. Hofbuchdruckerei Kastner & Lossen, München.

Referent:

Herr Obermedizinalrat Prof. Dr. Bollinger.

Seinen lieben Eltern

aus

Dankbarkeit gewidmet.

Digitized by the Internet Archive
in 2026

https://archive.org/details/IA40153312_0213

Eine der mörderischsten Krankheiten, welche jedes Jahr eine grosse Zahl zum Teil kräftiger, gut entwickelter Kinder dahinrafft, ist der diphterische Croup. Er tritt meist epidemisch auf, wenngleich in den letzten Jahren die Croup-Epidemien seltener geworden sind. Befallen werden gewöhnlich Kinder zwischen dem 2.—7. Lebensjahre, Neugeborene und Säuglinge fast nicht, Kinder nach dem 7. Lebensjahre nur selten. Bei Erwachsenen hat man Diphtherie und Croup nur ausnahmsweise beobachtet, bei Greisen nie. Da Erwachsene nur sehr sporadisch von Laryngitis crouposa ergriffen werden und in der Litteratur nur sehr wenig solcher Fälle veröffentlicht sind, so ist es vielleicht nicht ohne Interesse, drei Fälle, die zufälligerweise innerhalb eines Jahres in dem hiesigen pathologischen Institut zur Sektion kamen, mit einander zu vergleichen.

Bevor ich zur Besprechung der einzelnen Fälle komme, muss ich präcisieren, was auf Grund der neuesten Forschungen unter Laryngitis crouposa zu verstehen ist, zumal früher die Ansichten darüber weit auseinander gingen und noch einige wenige Kinderärzte die neue Crouptheorie nicht anerkennen.

Seitdem Löffler den Diphtheriebacillus gefunden, ist nach den massgebenden Arbeiten von E. Wagner

Weigert u. a. es unzweifelhaft nachgewiesen, dass Croup und Diphtherie ätiologisch identische Krankheiten sind. Ganghofer sagt in dem Handbuch der Therapie von Penzoldt und Stintzing: „Die Unterscheidung von Croup und Diphtherie als zweier in ihrem Wesen verschiedener Krankheitsprozesse nach klinischen und anatomischen Merkmalen hat sich auf Grund der Ergebnisse der bakteriologischen Forschung als unhaltbar herausgestellt, und muss die schon von Bretonneau betonte, später bis in die neueste Zeit vielfach angezweifelte ätiologische Einheit dieser verschiedenen Formen zugegeben werden.“ Wir können also den Croup jetzt als eine vom Rachen auf den Kehlkopf fortschreitende, oder als eine in letzterem primär entstehende, selten von den Bronchien in die oberen Luftwege ascendierende diphtheritische Entzündung bezeichnen, weshalb man jetzt auch dem Croup den Namen Laryngitis diphtheritica gegeben hat.

Den klinischen Verlauf des Croup oder die histologische Beschaffenheit der Croupmembranen zu schildern, ist nicht meine Aufgabe, da dieser Stoff durch umfassende Werke erschöpft ist.

Wenn schon bei Kindern zur Entstehung des Croup eine gewisse erbliche und Familienanlage nötig ist, — Steiner sagt im Handbuch der spec. Path. u. Ther. von Ziemssen: „So wie es Familien gibt, wo die häutige Bräune verhältnismässig häufig auftritt, so gibt es auch wieder solche, wo sie gar nie zur Beobachtung kommt,“ — so scheint dies bei Erwachsenen noch in erhöhtem Masse der Fall zu sein, worauf die Seltenheit des Vorkommens von Croup

bei ihnen zum Teil beruhen mag, zumal der Erwachsene doch von Natur gegen Infektionskeime widerstandsfähiger ist, als ein Kind. Zum Teil aber hängt das Auftreten der Krankheit bei erwachsenen Personen jedenfalls auch damit zusammen, dass die Betroffenen von besonders virulenten Bazillen infiziert wurden, oder dass ihre Widerstandsfähigkeit durch das öftere Zusammensein mit Diphtherie- und Croupkranken schliesslich geschwächt wurde. Als Beweis für letztere Annahme erzählt Pauli in seiner Abhandlung „Der Croup", dass Aerzte, wie Valleix, Blache, Bourgeois etc. von Croup befallen wurden und daran gestorben sind. Interessant sind auch die Mitteilungen, welche Bartels („Ueber häutige Bräune" S. 380) darüber macht. Bei einem tracheotomierten croupkranken Kind, das am Ersticken war, legte er seinen Mund auf die mit Exudatfetzen beschmutzte Canüle und blies dem Kind auf diesem Wege Luft in die Lungen. Am dritten Tag nach dieser Operation wurde er von heftigem Fieber befallen, spürte abends ein leichtes Brennen im Halse und gewahrte vor dem Spiegel eine Croupmembran auf der linken Mandel; am folgenden Tag bildete sich auf der rechten Mandel eine gleiche Membran und begannen die deutlichen Symptome eines Kehlkopfcrups, welche ihn 14 Tage plagten.

Aehnlich erging es seinem Kollegen Dr. Kardel, dem ein von Croup befallenes Kind einen Fetzen einer Membran in den zufällig geöffneten Mund schleuderte. Auch er bekam unmittelbar darauf ziemlich heftig dieselbe Krankheit.

Weitere solcher Fälle schildert Bartels S. 381:

„Es ist mir in meiner Praxis zweimal der Fall vorgekommen, dass Wärterinnen croupkranker Kinder gleichfalls am dritten Tage nach dem Beginn ihrer Dienstverrichtungen bei diesen kleinen Kranken von anginösen Beschwerden ergriffen wurden, wobei es zu häutigen Ausschwitzungen auf dem Gaumen und Rachengebilden kam, und allen Commilitonen aus dem W. S. 1862/63 wird der traurige Fall im Gedächtnis bleiben, welcher uns einen hoffnungsvollen und liebenswürdigen Kollegen, den damaligen Assistenzarzt an der chirurgischen Klinik, Herrn Seehusen, hinwegraffte. Derselbe erkrankte drei Tage nachdem er die spezielle Beaufsichtigung eines wegen Kehlkopfcroups tracheotomierten Kindes übernommen hatte, am 14. Februar und starb am 23. an Bronchialcroup."

Das männliche Geschlecht wird bei den Kindern häufiger betroffen, als das weibliche. So beobachtete Steiner, das unter 101 croupkranken Kindern 77 Knaben und bloss 24 Mädchen waren, Bohn fand unter 70 Croupkranken 43 Knaben und nur 27 Mädchen (Handb. d. sp. Path. u. Ther. v. Ziemssen).

In den späteren Lebensjahren scheint umgekehrt das weibliche Geschlecht mehr befallen zu werden, sofern man aus den wenigen Fällen, die publiziert sind, diesen Schluss ziehen darf. Beschrieben wurden 14 Fälle und zwar:

24jähr. Mann (Schmidt's Jahrb. Bd. 214)
29jähr. Frau (Schmidt's Jahrb. Bd. 138)
46jähr. Mann (D. med. Wochenschr. Jahrg. 18 S. 565)
27jähr. Mädchen } Inaug.-Diss. von A. Hüsemann
27jähr. Mann } München 1892
45jähr. Frau (Schmidt's Jahrb. 1861 S. 213)

19 jähr. Mann	Deutsches Archiv für kl. Med. (herausgegeben von Ziemssen und Zenker 2. B. II. 4 u. 5.	S. 377
21 jähr. Mädchen		S. 377
19 jähr. Mädchen		S. 378
21 jähr. Mädchen		S. 382
24 jähr. Mädchen		S. 383
19 jähr. Mädchen		S. 396
18 jähr. Mann		S. 422
19 jähr. Mädchen		S. 444

Dazu kommen drei von mir unten zu beschreibende Fälle, sämtlich weiblichen Geschlechts, im Alter von 15, 36 und 38 Jahren. Im Ganzen sind also 17 Fälle beschrieben, wovon 5 dem männlichen, 12 dem weiblichen Geschlechte angehören.

Bei Kindern ist der Verlauf der Krankheit meist ein ungünstiger. Man könnte glauben, dass dies bei Erwachsenen weniger der Fall wäre, wie auch Steiner im Handb. d. sp. Path. u. Ther. von Ziemssen S. 238 sagt: „Was den Croup Erwachsener anbetrifft, so zeigt er im Allgemeinen sowohl in anatomischer, wie klinischer Richtung weit bessere Verhältnisse; die grössere Weite der Kehlkopfhöhle, die relativ höhere Widerstandskraft der muskulösen und knorpeligen Kehlkopfgebilde machen es zum Teile erklärlich, warum Erwachsene den Croup leichter überstehen als Kinder.“

Und doch ist dem nicht so, was Strümpell in s. Lehrb. d. sp. Path. und Ther. S. 111 hervorhebt: „Doch kommen einzelne und gerade sehr schwere Fälle bei Erwachsenen vor“ und S. 114 den Grund dafür angibt, indem er der nachfolgenden croupösen Bronchitis die Schuld gibt: „Ihre klinische Bedeutung ist eine sehr grosse, da sie, namentlich bei Erwachsenen,

auch ohne eigentliche Larynxstenose, den Erstickungstot herbeiführen kann. Ebenso ist sie häufig die Ursache, dass trotz der Tracheotomie keine wesentliche Erleichterung der Atmung eintritt.“ Die Erfahrungen Strümpells werden durch die 17 Fälle, welche ich oben erwähnte, nur bestätigt, indem 14 der Krankheit erlagen und nur 3 in Genesung übergingen.

Bei Kindern ist der Verlauf der Krankheit ein sehr verschiedener, ebenso sind auch die Todesursachen sehr mannigfaltig. Im Handbuch von Ziemssen sagt Steiner S. 238: „Der Tod tritt in der Mehrzahl der Fälle, namentlich bei nicht operirten Kindern, durch allgemeine Paralyse infolge der Kohlensäurevergiftung ein; seltener wird er durch Suffocation dadurch herbeigeführt, dass eine abgelöste Membran sich vor die Glottis lagert und die Luft vollständig absperrt. Andere Todesursachen sind ausserdem die croupöse Bronchitis, ausgebreiteter Luftröhrenkatarrh, Pneumonie, Glottisödem oder akutes Lungenödem. Auch Hämorrhagieen, Zerreissung der Luftwege, Urämie oder diphtheritische Septikämie haben in einzelnen Fällen von Croup den Tod herbeigeführt.“

Um zu zeigen, wie trotz der einheitlichen Ursache des Croup doch Krankheitssymptome und pathologischer Sektionsbefund auch bei Erwachsenen variabel sind, will ich hier die schon oben erwähnten 3 Fälle von Laryngitis crouposa folgen lassen:

1. Fall.

1. Creszenz Drexler, Taglöhnerin, 38 Jahre alt.

Krankengeschichte.

(Klinik des Herrn Geheimrat Prof. Dr. v. Ziemssen.)

Patientin gibt an, dass sie am 22. Februar d. J. heiser geworden sei, ohne zuvor irgendwelche Halsbeschwerden gehabt zu haben. Angeblich hat sie seit 2—3 Monaten geschwollene Halsdrüsen, die ihr zeitweise Schmerzen verursachten. Gegenwärtig klagt Patientin über Stechen auf der rechten Seite, schmerzhaften Husten, Druckgefühl auf der Brust und über Atembeschwerden.

Im 22. Lebensjahr hatte P. Typhus. Vater und eine Schwester sind an Tuberkulose der Lungen gestorben. P. hat viermal geboren, menses sind seit der letzten Geburt 14. III. 97 ausgeblieben. Potatorium und Infektion negiert.

Mittelgrosse Frau von mittlerem Ernährungszustand, Muskulatur und Fettpolster. Aeussere Haut und sichtbare Schleimhäute blass.

Thorax breit, tief. Lungengrenzen ziemlich gut verschieblich, Schall über dem rechten Unterlappen absolut gedämpft, daselbst scharfes Bronchialatmen, über den oberen Partien verschärftes Vesikuläratmen mit trockenen, pfeifenden Rasselgeräuschen. Sputum schleimig, mit spärlichen Blutflocken durchzogen, enthält fibrinöse Abgüsse der feineren Bronchien. Husten, Schweratmigkeit.

Leber nicht, Milz wenig vergrössert.

Diagnose: Pneumonia fibrinosa.

Bei kontinuierlich hohem Fieber (— 40,6) mit ge-

ringen abendlichen Remissionen besteht grosse Schwer-atmigkeit, die sich auffallenderweise verschlimmert. Geräuschvolles, mühevolles Atmen. In der Nacht vom 1. III. ein Anfall grosser Atemnot, der sich gegen Morgen nach reichlicher Expektoration wieder legt. Gegen Mittag tritt wieder hochgradige Atemnot auf. Stridor laryngealis. Im laryngoskopischen Bilde zeigt sich der Kehlkopfeingang, sowie die Glottis ödematös. Bei Inspiration und Exspiration nähern sich die geschwollenen Stimmbänder fast bis zur Berührung. Nachdem Stridor und Dyspnoe sich steigern, Cyanose auftritt, wird um 3 Uhr nachmittags die Tracheotomie vorgenommen: Tracheotomia superior. Nach Eröffnung der Trachea und Anlegung der Kanüle tritt sofort ruhiges Atmen ein.

3. III. Der Puls immer sehr klein und weich. Dämpfung über den rechten Unterlappen unverändert. Atmung beschleunigt. Rachenschleimhaut nicht gerötet. Laryngoskopisch zeigt sich namentlich das linke Stimmband ödematös, darunter Membran sichtbar.

4. III. Bl. Dr. 70. An der Herzspitze ein systol. Geräusch, das nach der Basis zu stärker wird. Accentuierter zweiter Pulmonalton. Die jugularen Lymphdrüsen beiderseits geschwellt. Milz $17^1/_2 : 8^1/_2$.

5. III. An den Beinen, um die Knöchel und auf dem Fussrücken leichte Oedeme. Atmungsgeräusch in der rechten Mammillarlinie bis zum oberen Rand der 5. Rippe vesikulär. Die Haut am unteren Rand der Kanüle leicht gerötet. Atmung durch Nase und Mund aufgehoben. Bei Verschluss der Kanüle Atmung sehr erschwert, stark rasselnd. Es tritt Rötung und leichte Cyanose des Gesichts ein. Ziemlich viel Husten,

durch welchen sich aus der Kanüle grosse fleischähnliche Fetzen von Fingergliedgrösse entleeren. Aus dem Mund entleert sich ziemlich dünnflüssiger Schleim. Demselben sind ganz kleine und geringe Eiterflöckchen beigemengt. Kanülenatmung nur mässig beschleunigt, nach der Entleerung der Croupmembranen nicht dyspnoisch. Hglb. 70 %. Leber tiefstehend, der scharfe Rand des rechten Lappens deutlich palpabel. Milz nicht palpabel, 19 : 10½.

6. III. Absonderungen der Croupfetzen sind immer sehr reichlich, ziemlich übelriechend.

7. III. Leber noch etwas resistenter. Foetor nimmt zu. Schweratmigkeit gegen Abend erhöht.

9. III. Die bisherige Dämpfung R. H. U. hat helltympanitischen Charakter, daselbst Bonchialatmen mit zahlreichen grossblasigen Rasselgeräuschen, kein metalliges Phaenomen.

10. III. Der helltympan. Schall R. H. O. hat an Höhe zugenommen. Das Bronchialatmen ist nicht mehr so laut. Rasseln feiner, spärlicher. Atemnot gering. Aussehen blass, cyanotisch; ziemlich rascher Verfall. Puls sehr klein, weich, langsam.

Abends 6^{15} erfolgte infolge Herzschwäche der exitus letalis.

Epikrise: Die Krankheit dürfte so aufzufassen sein, dass von einer Angina eine Laryngitis, davon Bronchitis ausging, aus der sich multiple Abscesse im rechten Unterlappen bildeten, von denen einige durch Durchbruch zur Entstehung eines Pneumo-Pyothorax Veranlassung gaben. Nebenbei bestand mindestens vom 5. III. ab septische Allgemein-Infektion („Milztumor").

Sektionsprotokoll.*)

R. Pleuraraum enthält 1 L. dünnflüssigen eiterähnlichen Inhalt, welcher in mehreren durch bindegewebige Verwachsungen mit der Pleura gebildeten Abteilungen sich befindet. Beim Eröffnen des rechtsseitigen Thorax übelriechendes Gas.

L. Lunge mit vollkommen glatter Pleura leicht, ohne Verdickung, von bleigrauer Farbe, lufthaltig.

R. Lunge gegen die Wirbelsäule retrahiert, mit dicker fibrinöser Auflagerung. Im Unterlappen stark komprimiert, luftleer. Rechtsseitige Bronchialdrüsen viel vergrössert. Bronchialschleimhaut missfarbig. Am Zwergfellrand zahlreiche Kavernen mit käsigen Massen ausgefüllt, welche mit dem Pl. R. im Kommunikation sind.

Herz mit kräftiger Muskelwand, gehörigem Umfang, intakten Klappen.

Trachealschleimhaut mit fibrinösen Auflagerungen, welche sich bis in die kleinen Bronchien fortsetzen. Stelle der Tracheotomie nekrotisch, missfarbig.

Milz vergrössert, von weicher Konsistenz, stark geschwellt, brüchig. Follikel kaum sichtbar.

Leber gross, schlaff, Schnürfurche, Kapsel verdickt. Peripherie hell. Acini dunkel. In der Gallenblase Esslöffel gelber Galle.

L. Niere hat mässige Fettkapsel. Kapsel streifenweise adhärent. Organ gelappt mit tiefen Einziehungen, sehr gross, Venensterne deutlich sichtbar. Farbe blassgelb. Zeichnung von Mark und Rinde deutlich;

*) Sektions-Journal des path. Instituts Nr. 238, 1898.

diese graugelb. Glomeruli sichtbar. Papillen stumpf, Nierenbecken weiss.

R. Niere: Aeusserlich und auf der Schnittfläche wie die linke.

Magen gross, enthält gelbliche Flüssigkeit, Schleimhaut blass, dünn, mit dünnflüssigem Schleim bedeckt.

Dünndarm: Schleimhaut blass, deutliche Zeichnung der Venen. Follikel nicht geschwellt.

Dickdarm: Schleimhaut missfarbig grau, leicht gefaltet, glatt; Lymphdrüsen gross, sehr blass.

Die anatomische Diagnose lautet:

Rechtsseitiger Pyo-Pneumothorax, ausgehend vom rechten Unterlappen.

Fibrinöse Tracheitis. Sepsis.

Nebenbefund: Trübe Schwellung der Nieren, vicar. Emphysem der l. Lunge. Tracheotomie.

Nach dem anatomischen Befund zu urteilen, kann die diphtheritische Entzündung der Luftröhre kaum noch mit der im Krankenbericht erwähnten Angina in Zusammenhang gebracht werden, da weder eine Schwellung der Tonsillen, noch der Rachenschleimhaut in dem Sektionsprotokoll erwähnt ist. Es scheint vielmehr durch die abgelaufene Angina die Schleimhaut der Luftwege geschwächt und dadurch die Infektion der 36jährigen, ziemlich kräftigen Person ermöglicht worden zu sein. Der Tod wurde ohne Zweifel durch septische Allgemeininfektion herbeigeführt, welche sich schon am 11. Krankheitstage (5. März) zu entwickeln begonnen, nachdem schon früh der croupöse Prozess in die Bronchien herabgestiegen. Die obenerwähnte Ansicht Strümpells, dass croupöse

Bronchitis auch ohne Larynxstenose — dieselbe war in unserm Fall durch die Tracheotomie beseitigt — bei Erwachsenen den Erstickungstod herbeiführen kann, finden wir hier bestätigt.

Etwas anders liegt der 2. Fall, bei welchem jedoch auch eitrige Bronchitis bestand, welche den Krankheitsprozess jedenfalls sehr beschleunigte. Leider ist ein Krankenbericht nicht vorhanden, da P. schon moribund in die Klinik gebracht wurde.

II. Fall.

2. Die P. war das 15jährige Lehrmädchen Marie Bichler.

Sektionsprotokoll:*)

Ziemlich grosser, jugendlicher weiblicher Körper mit blassen Hautdecken. Brustbein etwas nach vorn winklig geknickt. Abdomen flach und an der Thoraxapertur sehr eng. Aus den äussern Genitalien blutige Flüssigkeit hervortretend. Keine Oedeme. Fettpolster über Brust und Bauch gering. Muskulatur blassbraun, trocken, an den abhängenden Teilen des Abdomens einige Tropfen blutiger Flüssigkeit: das Pelveoperitoneum injiciert.

Pleurahöhlen leer.

L. Lunge frei. Mit durchsichtiger glatter Pleura und mit engen Luftaustritten. Lappen weiss, blass, trocken, lufthaltig ohne Einlagerungen. In den grossen Bronchien reichlich zähes, eitriges Sekret.

R. Lunge nach oben adhärent. Aeusserlich wie linke. Auf dem Durchschnitt der Lappen etwas blutreicher. Aus dem Bronchiallumen eitrige Pfröpfe vor-

*) Sektions-Journal des path. Instituts. Nr. 245, 1898.

tretend. Ebensolche Massen in den grossen Bronchialstämmen. Bronchialdrüsen klein.

Tonsillen beträchtlich geschwellt, haselnussgross, von tiefen Krypten durchsetzt; Schleimhaut des Zungengrundes und Rachens sehr blass. Schleimhaut des Kehlkopfeingangs etwas geschwellt. Kehlkopfinneres bis auf die wahren Stimmbänder mit vollkommen blasser Schleimhaut. Stimm- und Atemritze ist durch sehr voluminöse gelblichgrüne, der Schleimhaut locker aufsitzende Membrane so gut wie vollständig geschlossen. Nach abwärts setzen sich die Membranen in sehr erheblicher Dicke etwa 4cm weit fort. Unten ist die Schleimhaut der Trachea dunkel injiciert, doch ohne Belag.

Herzbeutel liegt vor, in demselben einige Tropfen Flüssigkeit. Thymusdrüse erhalten. Herz von der Körperentwicklung entsprechendem Umfang. Subpericordiales Fett gering. Beide Ventrikel mit blassblaugrauer, zäher Muskulatur. Vollkommen durchsichtigem Endocard. Grazile Papillarmuskeln mit frei beweglichen und schlussfähigen Klappen. In allen Herzabschnitten ausschliesslich flüssiges, dünnes, helles Blut.

Milz 14:7,3, mit gekerbtem Rand, auf dem Durchschnitt Pulpa etwas hervortretend, hellrot, ziemlich weich. Follikel gross, sternförmig. Gerüst erkennbar.

Leber verhältnismässig klein, mit ganz glatter Schnittfläche, letztere graubraun. Acinuszeichnung nicht erkennbar. Aus den grossen Gefässstämmen lässt sich etwas helles, lackförmiges Blut auspressen. In der Gallenblase über einen Tropfen dünnflüssige hellgelbe Galle.

Magen von entsprechender Grösse. Schleimhaut etwas gewulstet, mit Schleimmassen bedeckt, blassgelbrosa. Unterhalb der kleinen Kurvatur an der hintern Wandung eine derbe, strahlige Narbe. In der pars pylorica Schleimhaut granuliert und deutlich verdickt. Nirgends irgendwelche Substanzverluste.

Im unteren Ileum Speisebrei. Schleimhaut bloss in der Gegend der Peyer'schen Plaques stärker injiciert.

Auch im Dickdarm Schleimhaut hellgraurosa, überall vollkommen intakt.

Beide Nieren von entsprechender Grösse mit sehr geringer Fettkapsel und sehr leicht ablösbar. Oberfläche glatt mit Andeutung der fötalen Lage. Auf Durchschnitt Rinden- und Markzeichnung deutlich von entsprechenden Markstrahlen, Glomeruli und aufsteigenden Gefässen sehr gut erkennbar. Arcus renalis stark injiciert. Nierenbecken eng, sehr fettarm.

Blase etwas trüben Harn enthaltend, im Grunde stärker injiciert, Schleimhaut ganz intakt.

Genitalien: Hymen gefenstert, vollkommen erhalten. Die Scheide eng, Schleimhaut gerunzelt, mit etwas blutiger Flüssigkeit bedekt. Muskularis des Uterus gelockert. Schleimhaut dunkelhellrosarot. Beide Ovarien gross. Im rechtsseitigen ein ziemlich frisches Haemorrhagicum, im linksseitigen mehr ältere Corpora.

Schädel dünnwandig, mit erhaltener Diploe. Dura mater wenig gespannt, weiche Haut über der Convexität glatt und durchsichtig, anämisch und ziemlich durchfeuchtet. Basaler Sinus vollkommen leer. Basale Hirnhäute ebenfalls blass. Gefässe der Basis kollabiert, zartwandig, ganz leer.

Gehirnsubstanz schneidet sich sehr weich, spärliche Blutpunkte, im Centrum semiovale rasch zerfliessend, graue Rinde, nicht besonders scharf abgesetzt. Sämtliche Gehirnkammern eng. Zeichnung des centralen Höhlengraus ebenfalls blass. Kleinhirn sehr weich; an keiner Stelle irgendwelche abnorme Einlagerungen.

Auf Grund dieses anatomischen Befundes lautet die Diagnose:

Laryngitis crouposa, ausgedehnte eitrige Bronchitis. Tod durch Erstickung infolge Glottisverschluss.

Nebenbefunde: Flüssiges Blut im Herzen. Allgemeine Anämie mässigen Grades, leichtes Oedem des Gehirns.

Im allgemeinen pflegt man zwar Personen im Alter von 15 Jahren noch den Kindern zuzurechnen, doch glaube ich berechtigt zu sein, hier eine Ausnahme zu machen, da Mädchen in diesem Alter schon an und für sich den Erwachsenen näher stehen und aus dem anatomischen Befund der Genitalien sowohl, als aus der Körpergrösse (1.60 m) und dem Gewicht der lebenswichtigen Organe hervorgeht, dass das Mädchen vollständig entwickelt war.

Der Tod erfolgte hier durch Erstickung, indem Stimm- und Atemritze durch Membranen fast vollständig verschlossen waren. Wäre P. nicht moribund in die Klinik (Herr Geheimrat Prof. Dr. v. Ziemssen) gekommen, so hätte sie durch Tracheotomie vielleicht am Leben erhalten werden können, zumal die untere Partie der Trachea ohne jeden Belag war. Die Entstehung des Kehlkopfcroup ist hier jedenfalls auf eine

diphtheritische Angina zurückzuführen, da die Tonsillen beträchtlich geschwellt und von tiefen Krypten durchsetzt waren.

Am interessantesten ist der 3. Fall, von dem jedoch leider auch kein Krankenbericht vorhanden ist, da P. nicht in klinischer Behandlung starb.

III. Fall.

3. Fräulein M., 36 Jahre alt.

Sektionsprotokoll.*)

Ziemlich kleiner, weiblicher Körper. Die Haut blass, an vielen Stellen cyanotisch. Totenstarre und Totenflecken vorhanden. Die beiden Pupillen mittelweit. Baucheingeweide in gehöriger Lage. Im kleinen Becken keine Flüssigkeit. Mittlerer Zwergfellstand. Beim Eröffnen der Brusthöhle zeigt sich der Herzbeutel handtellergross vorliegend. Die beiden Lungen wenig retrahiert, die beiden Pleurahöhlen leer. Der Herzbeutel enthält einen Esslöffel voll klarer, seröser Flüssigkeit.

Die Schleimhaut des Isthmus faucium, der Tonsillen, der Uvula und zum Teil auch des Rachens belegt mit dicken, vielfach zerklüfteten, schmutzig graugrünen und teilweise ziemlich fest anhaftenden Membranen, welche teilweise abgestossen, zum Teil auch etwas erweicht sind. An den von Membranen freien Stellen ist die Schleimhaut stark gerötet und mit Blutungen besetzt. Im Oesophagus nichts besonderes.

Das Kehlkopfinnere mit ähnlichen Membranen

*) Sektions-Journal des path. Instituts. Nr. 355. 1897.

wie der Isthmus faucium überall ausgekleidet. Die Membranen hier ebenfalls ziemlich fest anhaftend. Die Schleimhaut stark gerötet. Ein paar Centimeter nach abwärts vom Kehlkopf zeigt sich ungefähr eine $1^1/_2$ cm lange, median gelegene Tracheotomiewunde. Nach abwärts vom Kehlkopf beginnt eine ungefähr fingerbreite, unterhalb des Kehlkopfs scharf absetzende feste, ein paar mm dicke Croupmembran, welche die Luftröhre ringförmig ausfüllt und sich über die Bifurkationsstelle hinaus, bis in die feineren Bronchialäste erstreckt, die Bronchien grösstenteils ausfüllend. Zwischen dieser Membran und dem Kehlkopf ist die Schleimhaut eine kleine Stelle weit frei von Auflagerungen und die Membran von dieser Stelle offenbar nach abwärts gerutscht. An der Bifurkationsstelle, und zwar am Eingang in den linken Hauptbronchus, bildet die erwähnte Membran eine im Ganzen ungefähr 3 cm lange Schlinge, welche sich gerade über das Lumen des Bronchus legt, während auch der Eingang in den rechten Hauptbronchus durch den oberhalb der Schlinge gelegenen Teil der Membran, sowie durch die in ihn hineinragende Fortsetzung derselbe fast vollkommen verlegt wird.

Die beiden Lungen sind sehr stark gebläht, anämisch, stellenweise zeigen sich subpleurale, interstitiell gelegene, reihenförmig angeordnete Luftbläschen. Die beiden Oberlappen sind blass, wenig durchfeuchtet, blutarm, lufthaltig, namentlich ihre Ränder sehr stark gedunsen. Die Unterlappen sind etwas saftreicher, sonst verhalten sie sich wie die Oberlappen. In den Gefäsen und Bronchialdrüsen findet sich nichts besonders.

Das Herz von entsprechender Grösse. Epicard, Endocard und Klappen gehörig. Die beiden Vorhöfe mit geronnenem und flüssigem Blute gefüllt, namentlich der rechte. Der linke Ventrikel leer, der rechte mässig gefüllt. Muskulatur von blassbrauner Farbe, normal entwickelt, von gehöriger Konsistenz.

Milz etwas vergrössert, weich, mit leichter Schwellung der Follikel. Die Pulpa etwas gequollen, blassbraun, das bindegewebige Gerüst nicht vermehrt.

Im Magen und Darm nichts besonderes.

Leber mittelgross, mit glatter Oberfläche, zeigt erkennbare Zeichnung der Acini, ziemlich geringen Luftgehalt und etwas trübe Beschaffenheit. In der Gallenblase eine mässige Menge dünnflüssiger Galle.

Die beiden Nieren im ganzen blutreich, sehr prall, an der Oberfläche die Venensterne stark gefüllt. Auf der Schnittfläche die Rinde nicht verbreitert. Die Rindenpyramiden von etwas trüber braungrauer Beschaffenheit. Die Markkegel dunkelrot. Nierenbecken und Ureter ohne Befund. Blase mit wenig klarem Harn gefüllt.

Anatom. Diagnose:

Diphtherie des Rachens, des Isthmus faucium und des Larynx. Croup der Trachea. Suffocation durch Verlegung der Bifurkationsstelle. Lungenödem.

Nebenstehende Abbildung, welche nach dem Spirituspräparat angefertigt ist, veranschaulicht deutlich den Sektionsbefund in der Trachea. Das Herabrutschen der locker aufsitzenden Membran ist an der Schleife (a), durch welche der Eingang zum linken

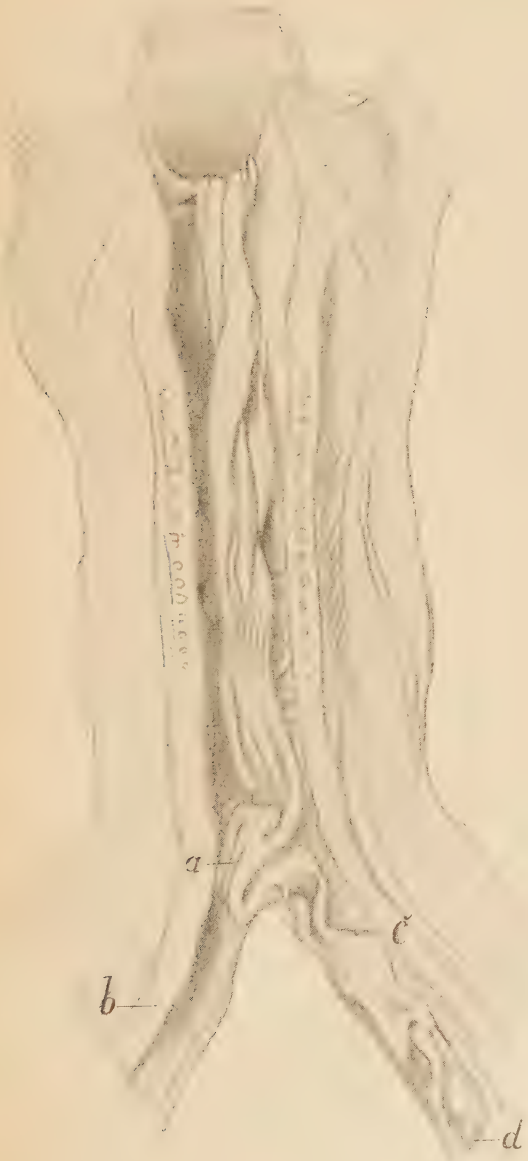
a
b
c
d

Hauptbronchus (b) vollständig verschlossen wird, gut zu erkennen. Die Membran setzt sich selbst in den rechten Hauptbronchus (c) fort und ist an der Durchschneidungsstelle (d) einige Centimeter unterhalb der Bifurkation das ringförmige Aufsitzen der Membran zu sehen.

Die Entstehung der Laryngitis crouposa ist auf eine Angina diphtherica zurückzuführen, indem die Schleimhaut des Isthmus faucium, der Tonsillen, der Uvula und zum Teil auch des Rachens mit dicken, vielfach zerklüfteten, schmutzig graugrünen und teilweise ziemlich festanhaftenden Membranen bedeckt sind.

Auch in diesem Falle hat sich der Prozess bis in die feineren Bronchialäste heruntergezogen, wenn auch der Tod nicht durch Bronchitis, sondern durch Verlegung der Luftwege an der Bifurcationsstelle ziemlich plötzlich erfolgt sein muss.

In zwei von den drei Fällen ist die Tracheotomie gemacht worden, um die Erstickung hintanzuhalten.

Es scheint dies merkwürdig, wenn wir im Aufsatz von Bartels „Ueber häutige Bräune“ (Deutsch. Arch. für klin. Mediz. 1866) S. 426 lesen: „Meines Wissens ist die Tracheotomie wegen Kehlkopfkroups hier in Kiel nur einmal bei einer erwachsenen Person ausgeführt worden und zwar an einer 20jährigen jungen Dame von Dr. Völckers. Bei der Ausführung der Operation fand Dr. Völckers die Weichteile am Halse in so hohem Grade ödematös infiltriert, dass in diesem Falle wahrscheinlich ein Oedem der Schleimhautduplikaturen am Kehlkopfeingange mehr zu der vorhandenen Kehlkopfstenose beigetragen haben mag, als die croupösen Belege“. Er hält die Tracheotomie

bei Kindern wegen der Anfälle von Erstickungsgefahr für berechtigt und fährt im Anschluss daran fort: „Solche Anfälle aber bleiben beim Kehlkopfcroup der Erwachsenen nach meinen zum Teil an mir selbst angestellten Beobachtungen aus; ich habe auch noch niemals einen Erwachsenen am blossen Kehlkopfcroup sterben sehen, wohl aber 9 erwachsene Personen im akuten Stadium des Kehlkopfkroups durch Complikation mit Bronchialcroup und einen an dessen Folgen. Dass der Kehlkopf Erwachsener bei der croupösen Erkrankung in den von mir beobachteten Fällen für die Atmung genügend wegsam bleibe, hat mir in zwei Fällen die direkte laryngoskopische Betrachtung gezeigt, in mehreren andern sorgfältiger untersuchten ein anderes Symptom, nämlich der Umstand, dass ich bei diesen Personen bis unmittelbar vor dem Tode deutlich das vesiculäre Atmungsgeräusch in den vorderen Lungenteilen wahrnehmen konnte, deren Bronchien vom Croup verschont geblieben, oder höchstens in ihren Hauptästen eine kurze Strecke weit von schlauchförmigen Membranen, durch deren Lichtung die Luft frei strömen konnte, ausgekleidet waren. Die Wahrnehmung vesiculären Atmungsgeräusches über irgend einem Lungenteil ist aber gewiss ein sicheres Zeichen dafür, dass im Kehlkopf die Ursache der Erstickung nicht gelegen sein könne. Deshalb habe ich mich in keinem dieser Fälle veranlasst gesehen, die Tracheotomie vorzunehmen, will aber gern zugeben, dass andere Fälle vorkommen mögen, in denen namentlich die Schwellung des submucösen Zellgewebes im Kehlkopf die Operation notwendig machen könnte".

Zum Teil stimmen die von Bartels gemachten

Beobachtungen und Erfahrungen mit den uns vorliegenden Fällen vollständig überein. Bei der Taglöhnerin Cresenz Drexler wurde die Tracheotomie weniger durch die Croupmembranen der Trachea, als dadurch, dass die Glottis ödematös war und die geschwollenen Stimmbänder bei Inspiration und Exspiration sich fast berührten, notwendig. Derselbe Grund mag bei dem von Hüsemann beschriebenen Fall von Laryngitis crouposa bei einem 27jährigen Dienstmädchen die Vornahme der Tracheotomie veranlasst haben, indem wir auch hier den Kehldeckel geschwellt, die ary-epiglottischen Falten bläulich gefärbt und stark geschwollen finden.

Wenn Bartels behauptet, dass der Kehlkopf Erwachsener für die Atmung genügend wegsam bleibe, also durch die Croupmembranen im Kehlkopf der Tod nicht verursacht werden könne, so widerspricht dem unser zweiter Fall, wo der Tod unmittelbar durch Erstickung erfolgte. Stimm- und Atemritze waren hier durch die voluminösen Membranen so gut wie vollständig geschlossen und die Membranen setzten sich in sehr erheblicher Dicke etwa 4 cm weit fort, während die Schleimhaut des Kehlkopfeingangs jedoch wenig geschwellt war. Dass hier bis kurz vor dem Tode noch Vesiculäratmen bestand, steht ausser Frage, und doch wäre die Tracheotomie dringend indiciert gewesen und sicher auch, wenn noch möglich, ausgeführt worden.

Dass das Vesikuläratmen für die Vornahme der Tracheotomie nicht massgebend sein kann, zeigt auch unser dritter Fall. Nicht nur sind Kehlkopf und Trachea hier nicht geschwellt, sondern es ist auch die l.

Lunge vollständig frei von Belag, so dass jedenfalls bis zum Tode Vesikuläratmen bestand. Trotzdem sehen wir hier, dass der Kehlkopfschnitt gemacht wurde, denn jeder grössere Membranfetzen, der losgestossen wird, muss durch Verschluss des ohnehin schon verengten Kehlkopfeingangs, Erstickungsanfälle, wenn nicht sogar den Tod zu Folge haben. Selbst wenn das letale Ende nicht durch die Operation verhütet werden kann, so scheint mir doch im Gegensatz zu Bartels dieselbe geboten, weil den Kranken, wenigstens zeitweise, grosse Erleichterung verschafft wird, indem Tage lang die Atmung ohne jede Behinderung statt hat, wie unser erster Fall dies in prägnanter Weise zeigt. Unter den 17 erwähnten Fällen von Croup bei Erwachsenen wurden nur bei dreien der Kehlkopfschnitt gemacht und wenigstens zwei von der grossen Atemnot befreit.

Von den 17 genasen nur 3, und zwar 1 ohne, 2 mit Bronchitis. Im ganzen waren darunter nur 2, welche keine Bronchitis hatten, und auch unter diesen beiden kam nur der eine mit dem Leben davon. Nach den vorliegenden Fällen beträgt die Mortalität bei dem Kehlkopfcroup Erwachsener 82%: der Croup ist mit Bronchitis kompliziert in 88%. Steiner gibt die Sterblichkeit der croupkranken Kinder mit 60 bis bis 70% an, also immerhin noch circa 12% geringer als bei Erwachsenen, wobei der Bronchitis die Hauptschuld zuzumessen ist.

Die Krankheitssymtome des Kehlkopfcroups Erwachsener sind denen der Kinder beinahe vollständig analog. Bartels sagt zwar („Ueber heutige Bräune“ S. 386): „In keinem dieser Fälle von Kehlkopfcroup

bei Erwachsenen waren die Atmungsbewegungen von jenem eigentümlich sägenden Geräusche begleitet, welches so charakteristisch für die croupöse Kehlkopfstenose der Kinder und für die chronischen Verengerungen dieses Teils des Respirationstracts der Erwachsenen ist. Für das Ausbleiben des stertorösen Atmungsgeräusches sowohl, als auch der Atemnot beim Kehlkopfcroup der Erwachsenen etc.". In der Krankengeschichte unseres ersten Falles wird erwähnt, dass geräuschvolles, mühevolles Atmen besteht; am 1. III. Anfall grosser Atemnot mit Stridor laryngealis. Auch in der Krankengeschichte des Hüsemann'schen Falles wird leichter Stridor erwähnt, so dass wir dieses bei Kindern häufig auftretende Symptom, auch dem Croup Erwachsener zurechnen dürfen.

Nur die Lähmung der Stimmbänder kommt bei Erwachsenen kaum vor, indem trotz eines kontinuierlichen crouphäutigen Belegs auf der Epiglottis, den Schleimhautdupplikaturen am Kehlkopfeingange und den Stimmbändern, die inspiratorische Erweiterung der Stimmritze bis zu erheblichem Umfang ganz regelmässig erfolgt und auch während der Exspiration diese Spalte deutlich klafft. Den Grund dafür findet Bartels in dem Unterschied der anat. Struktur des Kehlkopfes der Kinder und der Erwachsenen: „In den anatomischen Verhältnissen des kindlichen Kehlkopfs muss der Grund für die gefahrbringende Raumbeengung und in der zarten Struktur der Gewebe eine Ursache gelegen sein, welche beim Kehlkopfcroup der Kinder so frühzeitig zur Lähmung der für die Atembewegungen der Stimmbänder bestimmten Muskulatur führt.

Zum Schluss erledige ich mich der angenehmen Pflicht, dem Herrn Obermedizinalrat Prof. Dr. Bollinger für die freundliche Ueberlassung der Fälle und für die Uebernahme des Referats meinen verbindlichsten Dank auszusprechen.